



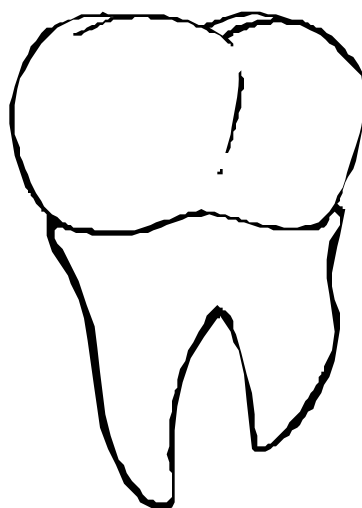
**MANUAL PARA LA APLICACIÓN DEL**

**TRATAMIENTO**

**RESTAURATIVO**

**ATRAUMÁTICO**

**TRA**



Secretaría de Salud

Dr. Julio Frenk Mora  
Secretario de Salud

Dr. Roberto Tapia Conyer  
Subsecretario de Prevención y Protección de la Salud

Dr. Oscar Velázquez Monroy  
Director General del Centro Nacional de Vigilancia Epidemiológica

Coordinación Técnica:  
Dr. Heriberto Vera Hermosillo  
Dr. Jesús Silva Gaspar  
Dra. Ma. de Lourdes Mazariegos Cuervo

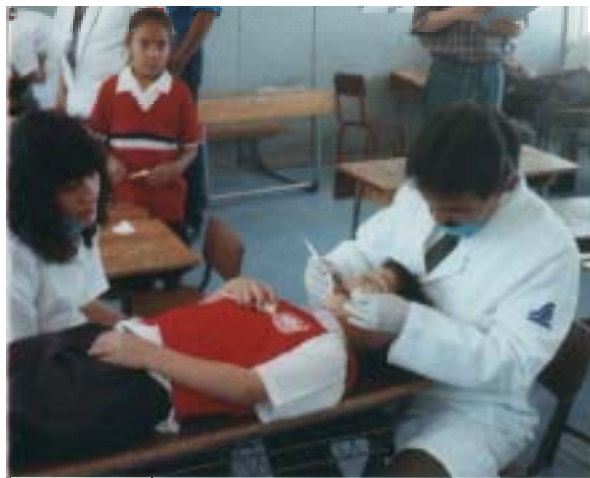Manual basado en el libro del Dr. Jo. E. Frencken y Christopher J. Holmgren.  
**A traumatic Restorative Treatment for dental caries.**

**CONTENIDO**

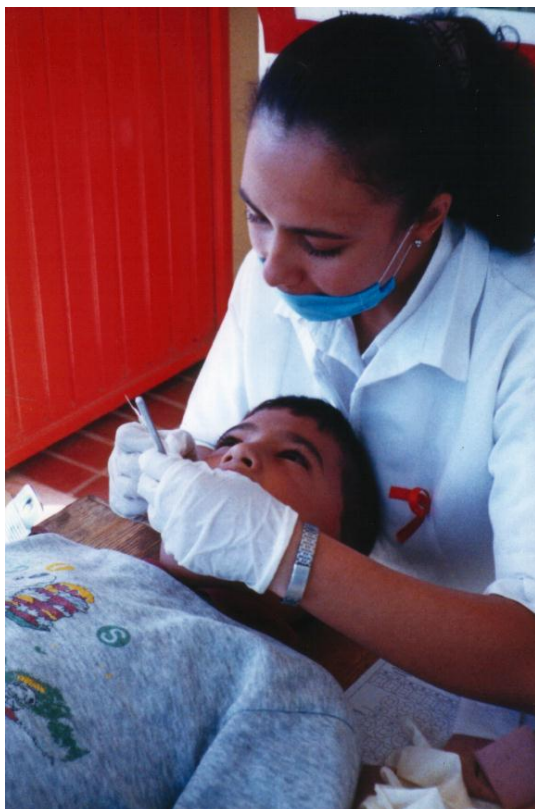<b>I</b>	<b>INTRODUCCIÓN.</b>	<b>5</b>
<b>II</b>	<b>ANTECEDENTES.</b>	<b>9</b>
<b>III</b>	<b>OBJETIVO GENERAL DEL MANUAL.</b>	<b>11</b>
	- Objetivos específicos del manual.	<b>11</b>
<b>IV</b>	<b>CARIES DENTAL.</b>	<b>13</b>
	A. Fases de la caries dental.	<b>15</b>
	B. Prevención y control de la caries dental.	<b>16</b>
<b>V</b>	<b>CONTROL DE INFECCIONES.</b>	<b>18</b>
	a) Vacunación.	<b>19</b>
	b) Técnica de barrera.	<b>19</b>
	c) Recomendaciones.	<b>19</b>
<b>VI</b>	<b>TRATAMIENTO RESTAURATIVO A TRAUMÁTICO (TRA)</b>	<b>23</b>
	1. Instrumental y Material Requerido.	<b>23</b>
	A. Funciones del instrumental para el TRA.	<b>24</b>
	B. Afilado de los instrumentos utilizados en el tratamiento.	<b>26</b>
	2. Ionómero de vidrio como material restaurativo.	<b>28</b>
	A. Clasificación de los ionómeros de vidrio.	<b>28</b>
	B. Indicaciones de uso del ionómero de vidrio.	<b>29</b>
	C. Propiedades del ionómero de vidrio.	<b>29</b>
	a) Químicas.	<b>29</b>
	b) Biocompatibilidad del ionómero con la pulpa dental.	<b>30</b>
	c) Liberación de flúor del ionómero de vidrio.	<b>30</b>
	d) Adhesión química del ionómero de vidrio con el esmalte y dentina.	<b>31</b>
	e) Acondicionador de dentina.	<b>32</b>
	D. Manipulación del ionómero de vidrio.	<b>32</b>
	a) Recomendaciones	<b>34</b>
	E. Ionómero de vidrio como sellador de fosetas y fisuras.	<b>34</b>
	3. Condiciones para aplicar el Tratamiento Restaurativo A traumático.	<b>35</b>
	4. Posturas y condiciones del operador para evitar riesgos profesionales.	<b>35</b>
	5. Procedimientos para la Restauración de un órgano dentario con el TRA.	<b>36</b>
	A. Preparación de cavidades para aplicar el TRA .	<b>37</b>
	B. Limpieza de la cavidad preparada.	<b>39</b>
	C. Aplicación del material de restauración.	<b>39</b>
	<b>BIBLIOGRAFÍA.</b>	<b>42</b>

## OBJETIVO GENERAL DEL MANUAL

Brindar los conocimientos teóricos a los odontólogos para que cuenten con los elementos metodológicos necesarios en la aplicación del Tratamiento Restaurativo Atraumático en pacientes que habitan en zonas marginadas de difícil acceso.



## Objetivos Específicos del Manual




- Aportar una alternativa de tratamiento para caries, indoloro y de bajo costo.
- Que los odontólogos reconozcan los casos en que el TRA puede ser aplicado.
- Conocer los beneficios y ventajas del TRA para zonas marginadas carentes de consultorios dentales.
- Que se valore al TRA como un tratamiento ético, eficiente y eficaz.

# CAPITULO I

## I INTRODUCCIÓN

Existe en nuestro país población con alto índice de marginalidad y pobreza extrema en comunidades que debido a las condiciones geográficas del lugar, el acceso a los servicios de salud es casi nulo. Bajo la premisa de que la salud es un derecho y considerando las condiciones de estas comunidades, la Subdirección de Salud Bucal ha implementado a partir del año 1998 el **Tratamiento Restaurativo Atraumático (TRA)**, como alternativa del tratamiento curativo y restaurador de órganos dentarios afectados por caries. Gracias a los avances en materiales dentales, este tratamiento ofrece la posibilidad de tener una atención indolora, rápida y de calidad que llegue hasta los lugares mas apartados ampliando la cobertura de la atención bucal.



Atendiendo a la responsabilidad que implica dar una atención, bajo los principios de ética odontológica, el Programa de Salud Bucal se ha dado a la tarea de capacitar al personal de salud que otorga este servicio a fin de unificar los criterios del mismo.

Así mismo, la Secretaria de Salud ha integrado a la Salud Bucal en los programas prioritarios que se desarrollan en nuestro país dando mayor énfasis a la prevención y a la atención curativa en zonas marginadas.

Investigaciones realizadas y publicadas en diversos países han reportado que si la caries no se elimina en fases tempranas, ésta es un foco infeccioso considerado como

factor de riesgo para otras enfermedades como las infecciones respiratorias agudas y fiebre reumática entre otras. El Tratamiento Restaurativo Atraumático permite evitar la extracción dentaria ya que no avanza la caries dental y permite mantener en boca órganos dentarios de personas que estadísticamente los perderían en edades tempranas, condición que afecta en el habla, la masticación, el tono muscular, el entorno social por que disminuye la autoestima y la calidad de vida.

El ionómero de vidrio es el material que se utiliza para obturar en el TRA, permite cumplir simultáneamente con otra medida preventiva que es el sellado de fosetas y



fisuras, aunado a que posee propiedades anticariogénicas ya que libera constantemente ion flúor (elemento considerado como uno de los mejores carioprofilácticos) reduciendo o inhibiendo por completo el proceso carioso. Cabe mencionar que es importante llevar a cabo las **medidas higiénico-preventivas recomendadas por el Programa Nacional de Salud Bucal**, tales como realizar periódicamente detección de placa dentobacteriana para reforzar una adecuada técnica de

cepillado, usar hilo dental así como tener hábitos alimenticios sanos.

Este manual contiene la información necesaria para aplicar el TRA en órganos dentarios con estadios tempranos de lesión cariosa, así como las indicaciones para lesiones avanzadas. Su aplicación no requiere de mucha experiencia en operatoria dental, por lo que podrá ser utilizada por pasantes y alumnos de último grado de la carrera de odontología.

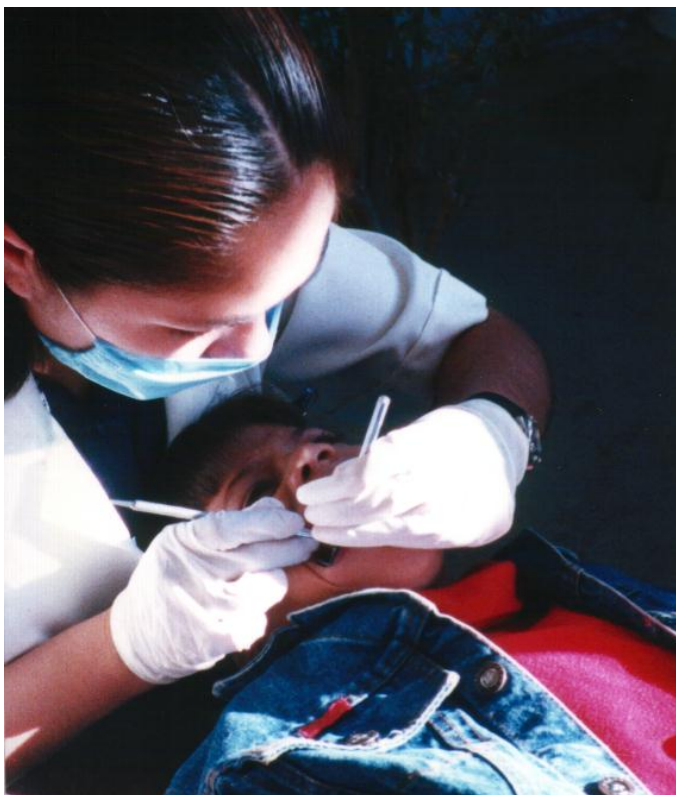# CAPITULO II

## II ANTECEDENTES

De acuerdo a la Organización Mundial de la Salud las enfermedades bucales de mayor prevalencia son la caries dental y la enfermedad periodontal; en nuestro país la caries dental afecta a más del 90% de la población mexicana.

Las enfermedades bucales por su alta morbilidad se encuentran entre las tres de mayor demanda de atención en los servicios de salud del país, situación que condiciona el incremento en el ausentismo escolar y laboral, así como la necesidad de grandes erogaciones económicas que rebasan la capacidad económica del sistema de salud y de la población.

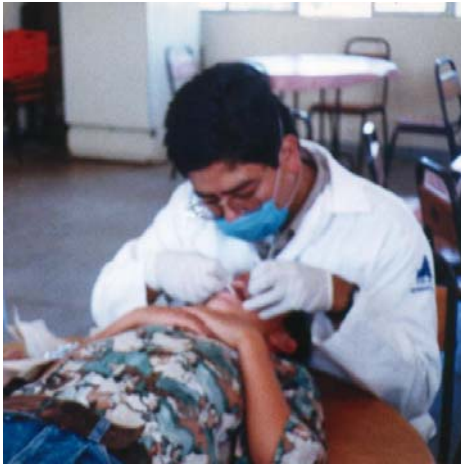
El TRA fue propuesto por la Organización Mundial de la Salud (OMS) como una alternativa de tratamiento a la alta demanda de atención curativa en los servicios de odontología sobre todo en zonas marginadas de difícil acceso donde los tratamientos tradicionales son difíciles de aplicar por la infraestructura que se requiere.



Este tratamiento se aplica desde los 80s en Tanzania, Tailandia, Zimbabue y Pakistán. En 1991, 1993 y 1995 se obtuvieron resultados demostrando que hasta un 85% de restauraciones se encontraban en excelente estado a tres años de su colocación, y por los buenos resultados y la eficacia del tratamiento la OPS lo propone para América Latina.

Hoy en día este tratamiento se aplica en más de 55 países del mundo como Alemania, Inglaterra y Australia entre otros.

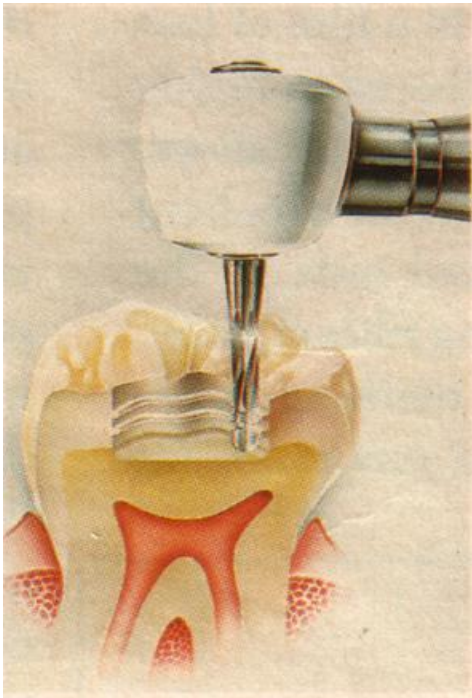
El Surgimiento del TRA se debió a la alta población que vive en zonas marginadas sin atención odontológica.



Un alto porcentaje de la población mexicana no tiene acceso a la atención odontológica debido a que el tratamiento curativo es muy costoso por los elevados precios del material que se utiliza y además porque se requiere de una unidad dental debidamente instalada que necesita contar con energía eléctrica y agua potable para trabajar.

Con la aplicación del Tratamiento Restaurativo Atraumático, los órganos dentarios afectados por caries dental pueden ser tratados utilizando menos tiempo, sin energía eléctrica y a bajo costo.

El TRA se basa en remover el tejido carioso únicamente con instrumentos manuales, una vez eliminada la caries dental se acondiciona la dentina y el esmalte, posteriormente se obtura la cavidad con el inómero de vidrio tipo II, y ésta se baña con barniz impermeable para proteger la restauración.



Para la aplicación del TRA no se requiere pieza de alta velocidad

# CAPITULO III

## IV CARIES DENTAL

La caries dental es una enfermedad multifactorial en la que existe interacción de tres factores principales: el huésped (particularmente el ph de la saliva y los dientes), la microflora, y el sustrato (por ejemplo, la dieta). Además de estos tres factores, deberá tenerse en cuenta uno más, el tiempo, el cual debe considerarse como factor importante.

La caries dental es un proceso infeccioso que avanza de manera gradual desde la superficie del esmalte de los dientes hacia el interior del mismo. Esta enfermedad es reversible cuando está en su etapa inicial.

La caries dental inicia con una descalcificación en la superficie del diente que se manifiesta como manchas o líneas blancas, que pueden ser reversibles con la aplicación de las medidas preventivas que se otorgan en el Programa Nacional de Salud Bucal que ha implementado la Secretaria de Salud.

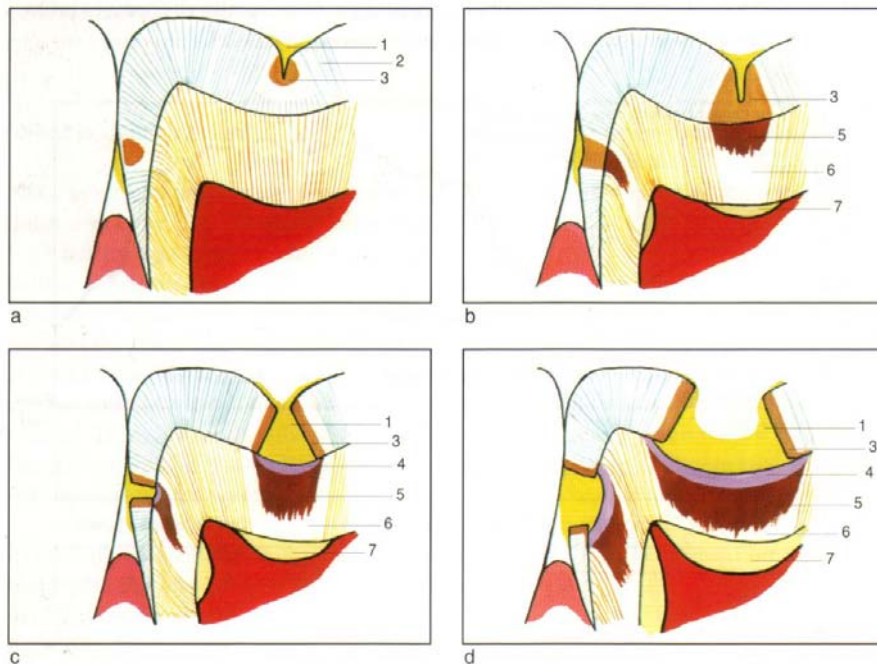


Ilustración Esquemática de fases de progresión de caries dental en oclusal y superficie proximal.

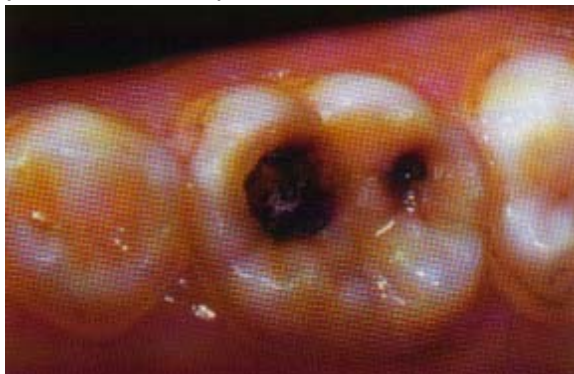1) Placa dental bacteriana; 2) Esmalte 3) desmineralización del esmalte; 4) Zona de invasión de bacterias y la desmineralización parcial de la dentina; 5) la zona de desmineralización completa de la dentina; 6) la zona transparente de la dentina; 7) dentina de reparación.

Tomado del libro del Dr. Jo. E. Frencken y Christopher J. Holmgren.  
**Atraumatic Restorative Treatment for dental caries.**

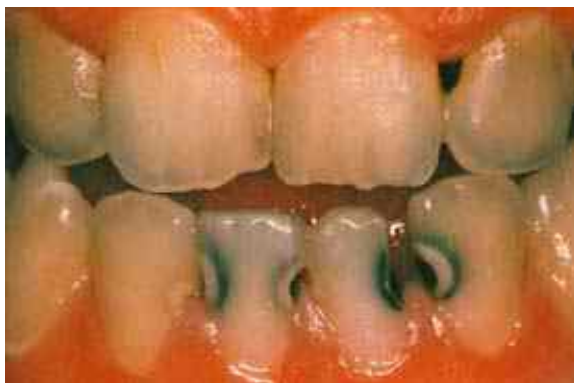Su avance produce una cavidad en el esmalte que puede tornarse de color café. Al cambio de color generalmente nos damos cuenta de su aparición, así mismo en esta etapa no se experimenta aún molestia alguna. Posteriormente su avance continúa hacia la dentina, en la cual se experimenta dolor provocado por los cambios térmicos. Si la lesión avanza hacia los tejidos más profundos (pulpa) ocasiona dolor espontáneo aumentado por las noches, lo que puede tener como consecuencia la formación de abscesos y/o la pérdida del diente.

En los órganos dentarios la caries aparece con mayor frecuencia en el siguiente orden:

1º Fosetas y fisuras en las superficies oclusales.



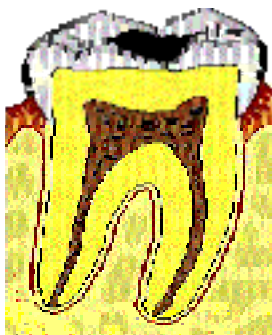2º Espacios interproximales de los dientes donde el cepillo no llega.



3º Alrededor de los márgenes de la encía y los cuellos de los dientes.

## A. Fases de la caries dental.

### Caries en el esmalte.



La caries dental se reconoce por la pérdida de la continuidad del esmalte o la formación de una cavidad en el diente.

### Caries en la dentina.



Cuando la caries dental se encuentra en dentina esta se reblandece y se torna esponjosa dejando sin soporte al esmalte, siguiendo su dirección hacia la pulpa. Ideal para aplicar el TRA.

### Caries que involucra pulpa.



Cuando la caries dental se encuentra en esmalte, dentina y pulpa el paciente se quejará de dolor al ingerir alimentos fríos o calientes. Contraindicado para aplicar el TRA.

### Absceso.



Una vez que la caries ingresó a la pulpa, esta puede presentar complicaciones como necrosis gradual, formar un absceso agudo o crónico, o un quiste periapical.

### B. Prevención y control de la caries dental.

La caries dental se puede prevenir a través de las siguientes medidas:

- Controlar la placa dentobacteriana a través de una adecuada técnica de cepillado.
- Controlar la ingesta de sustancias que contienen azúcares refinados, a fin de evitar que permanezcan en la cavidad bucal.
- Aumentar la resistencia del esmalte y las defensas salivales por medio de fluoruros, utilizados como lo marca la NOM-013-SSA2-1994 para la Prevención y Control de Enfermedades Bucales.


Los procesos cariosos se pueden controlar de la siguiente manera:

- Lesiones tempranas de caries en el esmalte pueden detenerse e incluso cicatrizar, si se mantiene a los órganos dentarios libres de placa dentobacteriana y con medidas de protección específica, como la aplicación de selladores de fosetas y fisuras.
- Si la lesión cariosa ya involucra a la dentina, será necesario remover el tejido afectado y cobrar un material restaurador. Para ello, se colocarán materiales adhesivos como los ionómeros de vidrio.

# CAPITULO IV

## V. CONTROL DE INFECCIONES.

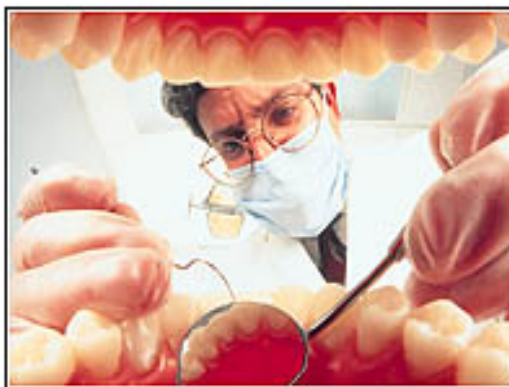En el Tratamiento Restaurativo Atraumático, como en todo tratamiento, es importante llevar a cabo medidas para la prevención y control de infecciones tomando como base los métodos de barrera que están especificados en la Norma Oficial Mexicana NOM-013-SSA2-1994 para la Prevención y Control de Enfermedades Bucales.



Lavarse manos antes de colocarse guantes y después de quitarse los.

La prevención y el control de infecciones en la práctica odontológica son aspectos que han adquirido mayor atención por parte de la profesión dental debido a que tanto el odontólogo como el personal auxiliar dental se encuentra, día a día, en contacto con pacientes y materiales que se consideran potencialmente agentes infecciosos.

Las enfermedades transmisibles de mayor importancia en odontología son la Hepatitis viral B, infección por VIH, infección por Herpes Simple, Tuberculosis, Sífilis, Gonorrea, Faringitis (viral o bacteriana) Mononucleosis infecciosa, Parotiditis epidémica, Influenza y Rubéola.



Usar guantes, cubreboca y lentes o careta.

En la práctica odontológica el primer paso para la prevención y control de enfermedades infecciosas es la elaboración de la historia clínica del paciente, exploración o pruebas de laboratorio, en virtud de que todos los pacientes se deben considerar como potencialmente infecciosos y ser sometidos a los mismos procedimientos de control de infecciones.

La contaminación con agentes infecciosos en la práctica dental puede ocurrir en formas muy distintas, desde contacto directo con la piel o en las mucosas erosionadas con sangre y/o saliva, hasta la inhalación de aerosoles contaminados producidos durante la utilización de piezas de alta velocidad y equipo ultrasónico o por salpicaduras de sangre, saliva o secreciones nasofaríngeas. Asimismo la transmisión de la infección puede darse por instrumental contaminado.

#### a) Vacunación.

Además de contar con las vacunas de la infancia, es imperativo que el personal odontológico esté vacunado contra el virus de la hepatitis B, ya que para el dentista el riesgo de adquirirlo es tres veces mayor que para la población en general.

#### b) Técnicas de barrera.

Son los elementos y procedimientos para evitar la exposición del individuo a los microorganismos patógenos, que puede darse a través de su inhalación, ingestión, inoculación y contacto directo con las mucosas, algunas técnicas de barrera son:

- El uso de guantes, que tiene por objeto proteger al operador del contacto con sangre y saliva. Los guantes se deben cambiar entre paciente y paciente para evitar las infecciones cruzadas.
- Los cubrebocas, que son utilizados para evitar la inhalación de aerosol contaminado, con ello se elimina virtualmente el riesgo de infecciones.
- El uso de mascarillas y/o lentes, que ayudan a evitar que salpiquen fluidos orgánicos o material infectado.
- La bata, filipina o uniforme, que son utilizados como barrera protectora para la ropa utilizada por el operador, evitando su contaminación.

#### c) Recomendaciones:

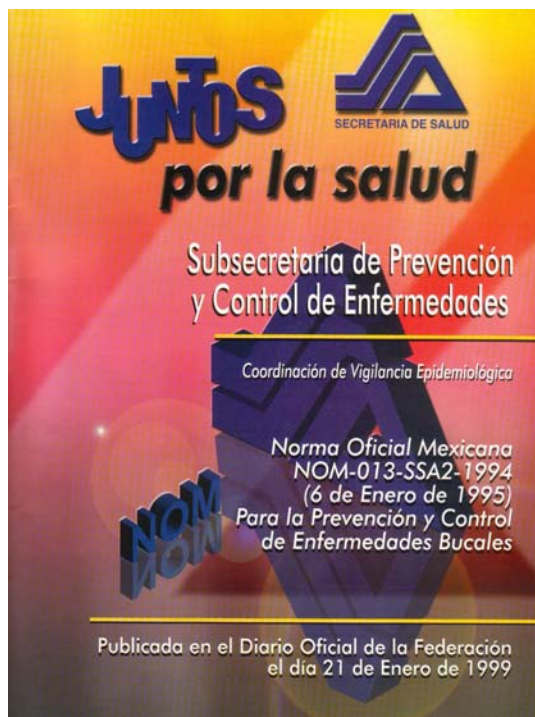
Al finalizar la actividad clínica, considerando que el Tratamiento Restaurativo Atraumático se recomienda y se está implementando en zonas marginadas, así como tomando en cuenta que difícilmente se contará con un autoclave para esterilizar el

instrumental, se recomienda que después de lavar el instrumental se desinfecte con sustancias desinfectantes fáciles de adquirir.

### AGENTES QUÍMICOS PARA DESINFECCIÓN Y/O ESTERILIZACIÓN

Producto	Clasificación Química	Desinfectante	Esterilizante	Vida media
Blanqueador casero	Hipoclorito de sodio	Diluido 1:5 a 1:100 10 – 30 min.	—	1 día
Yodine	Yodoformo (Yodopolivinilpirrolidona)	Diluido 1:213 10 – 30 min.	—	?
Sporicidin	Glutaraldehído al 2% Alcalino con buffer fenólico	Diluido 1:16 10 min.	Sin diluir 6 hrs. 45 min.	15 días
Glutarex	Glutaraldehído 2% neutral	Sin diluir 10 min.	Sin diluir 10 hrs.	?
Gafidex	Glutaraldehído 2% con bicarbonato de sodio	Sin diluir 10 min.	Sin diluir 10 hrs.	?
Cidex 7	Glutaraldehído 2% alcalinos	Sin diluir 90 min.	Sin diluir 10 hrs.	?

Fuente: Prevención y control de infección en estomatología. UAM - Xochimilco.



Norma Oficial Mexicana NOM-013-SSA2-1994 Para la Prevención y Control de Enfermedades Bucales.

Recordar que para un buen control de infecciones:

- Todo paciente debe ser considerado como potencialmente infeccioso, por lo tanto los procedimientos de control de infecciones deben de adoptarse en todos los pacientes.
- Elabore una historia clínica de todo paciente dando énfasis a los antecedentes relativos a transfusiones.
- Coloque todos los instrumentos en agua limpia inmediatamente después de usarlos.
- Remueva de los instrumentos todos los restos orgánicos y de material de obturación con un cepillo, agua y jabón.

# CAPITULO V

VI TRATAMIENTO RESTAURATIVO ATRAUMATICO.

La Salud Bucal esta integrada en los Programas Prioritarios de la Secretaria de Salud, por lo que en la actualidad tenemos la oportunidad de innovar modelos de atención que respondan a las necesidades de la población y que se vinculen a la estrategia de avance económico y social.

**El TRA es una alternativa de atención curativa** que se propone aplicar en zonas marginadas de difícil acceso, ya que no requiere de una unidad dental convencional.

El TRA es de aplicación sencilla, pues se requiere de poco instrumental y se ha comprobado que tiene una vida media en boca; con un costo bajo.

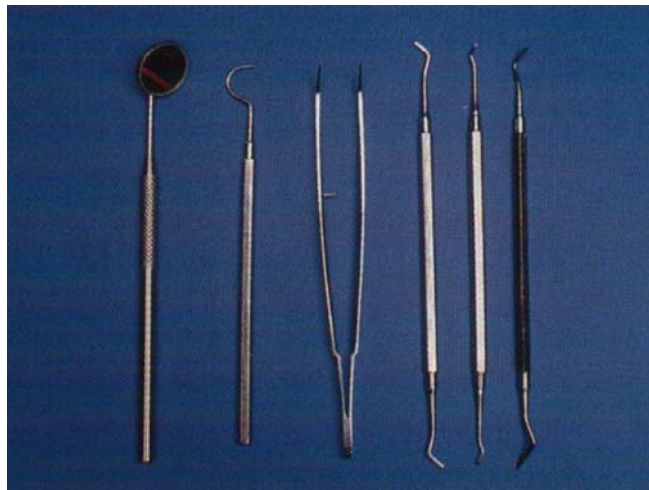El TRA debe ser aplicado por un profesional de la odontología.

Al aplicar este tratamiento se cumple con otra medida preventiva que es sellar fosetas y fisuras.

### 1. Instrumental y material requerido para aplicar el TRA.

#### Instrumental requerido:

- Espejo bucal.
- Explorador.
- Pinzas de curación.
- Hachuela y/o cincel.
- Excavador pequeño.
- Excavador mediano.
- Excavador grande.
- Espátula para cementos.
- Loleta de vidrio.
- Contorneador.



Tomado del libro del Dr. Jo. E. Frencken y Christopher J. Holmgren.  
*Atraumatic Restorative Treatment for dental caries.*



Tomado del libro del Dr. Jo. E. Frencken y Christopher J. Holmgren.  
**Atraumatic Restorative Treatment for dental caries.**

#### Material requerido:

- Rollos de algodón.
- Torundas de algodón.
- Ionómero de vidrio.
- Acondicionador de dentina.
- Barniz.
- Cuñas de madera.
- Tiras de celuloide.
- Agua limpia.
- Piedra de Arkansas.

#### A. Funciones del instrumental para el TRA

- Espejo bucal.  
Instrumento que se utiliza para reflejar la luz hacia el campo de trabajo, ver la cavidad indirectamente, y retraer el carrillo o lengua, en caso necesario.
- Explorador.  
Instrumento que se utiliza para explorar la lesión cariosa.

- Pinzas.  
Instrumento que se utiliza para llevar rollos y torundas de algodón a la boca.
  
- Cucharilla o Excavador.  
Este instrumento se usa para quitar la dentina reblandecida, es decir, para limpiar la cavidad del diente. Hay tres tamaños:
  - ✓ Pequeño con un diámetro de aproximadamente 1.0 mm.
  - ✓ Mediano con un diámetro de aproximadamente 1.2 mm.
  - ✓ Grande, con un diámetro de aproximadamente 1.4 mm.
  
- Hachuela.  
Instrumento que se utiliza para ensanchar la entrada a la cavidad hasta que pueda tener acceso el excavador pequeño.



- Cíncel.  
Instrumento que se utiliza para ensanchar la entrada de la cavidad hasta que pueda tener acceso el excavador pequeño.



- Espátula de metal para manipular cementos.  
Instrumental que se utiliza para mezclar el ionómero de vidrio.



➤ Contorneador.

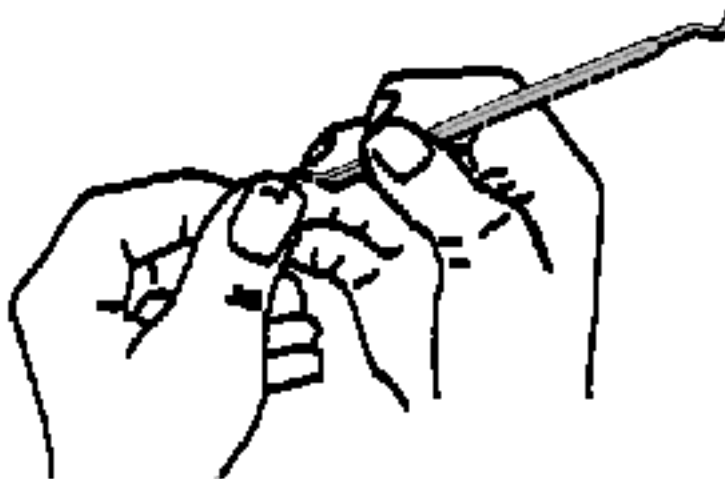
Instrumento con dos funciones:

a) Llevar la mezcla a la cavidad con su extremo llano. b) Eliminar el exceso de material y dar anatomía final a la restauración con su extremo afilado.



• Afilado de los instrumentos utilizados en el tratamiento.

Todo el instrumental con filo deberá estar siempre afilado para que sea útil. Un instrumento sin filo es peligroso, ya que se requiere de una fuerza excesiva al aplicar a la dentina y al esmalte.

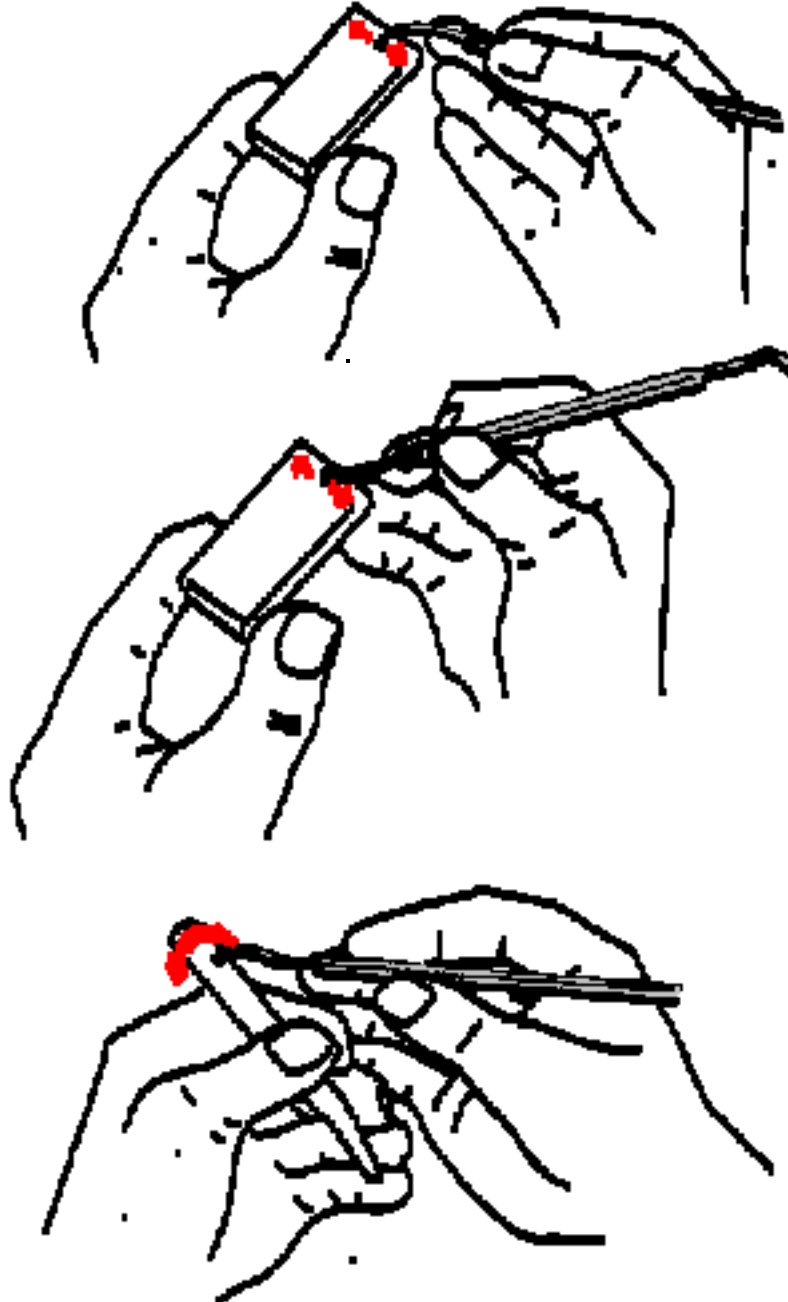


El filo de un instrumento deberá probarse en la uña del pulgar; si éste se resbala deberá afilarse; si por el contrario se "clava", es que posee el filo adecuado, por lo que la presión debe ser muy leve.

B. Afilado de los instrumentos utilizados en el tratamiento.

Para este procedimiento se utiliza una piedra de "Arkansas"; plana para instrumentos planos, cilíndrica para los curvos. La piedra se coloca sobre la mesa y el instrumento se dirigirá con su superficie cortante paralela a la piedra; con una mano se detiene a la piedra y con la otra se desliza el instrumento hacia adelante y hacia atrás, con cuidado de mantener siempre paralelos el instrumento y la piedra. Una vez afilado el instrumental se debe esterilizar.

Posición de afilado.



Afilado de instrumentos curvos.

## 2. Ionómero de vidrio como material restaurativo

El ionómero de vidrio es el material que se utiliza en el Tratamiento Restaurativo Atraumático.

La introducción de materiales restaurativos de adhesión ha facilitado la intervención de acceso mínimo como el TRA.

La mayoría de los estudios realizados sobre el TRA, han demostrado la efectividad de los ionómeros de vidrio debido a sus propiedades tales como su adhesión a la dentina y esmalte.

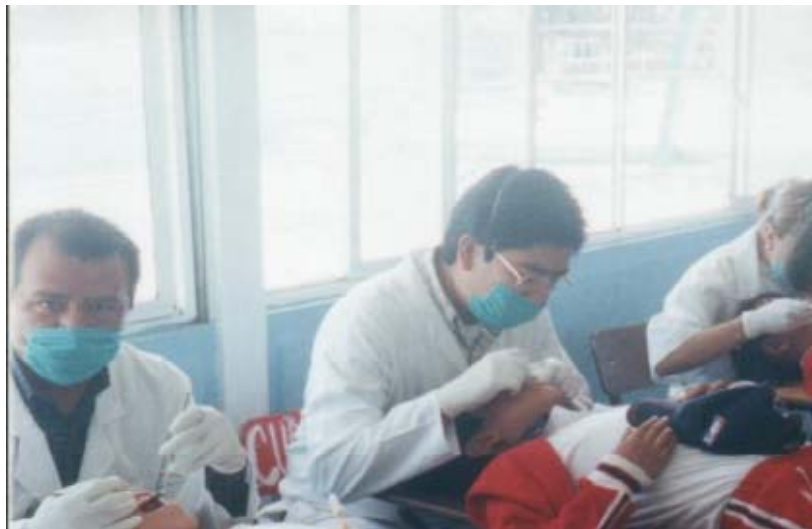La llegada de materiales adhesivos para restauración a hecho posible el desarrollo de técnicas para la intervención sobre los dientes con mínimo daño por caries. Entre estas técnicas se incluye el TRA que tiene el potencial para incrementar la vida del diente.

Buonocore, es quien desarrollo la técnica de grabado ácido que se utiliza con los composites de resina, así mismo dio el primer paso hacia la intervención de acceso mínimo.

### A. Clasificación de los ionómeros de vidrio:

**TIPO I.** Cementos para base y cementado. Para el cementado de prótesis fija.

**TIPO II.** Cementos de restauración. Para cualquier aplicación que requiera una restauración estética. Prolongada reacción de fraguado.



EL IONOMERO DE VIDRIO TIPO II ES EL INDICADO PARA SER UTILIZADO EN EL TRA

Cabe agregar la existencia de distintos tipos de presentaciones según la marca que produce estos cementos.

Debido a la necesidad de utilizar las proporciones correctas en cuanto al polvo y al líquido para obtener las mejores propiedades del material, y las muchas dificultades que se presentan para que estas proporciones se mantengan constantes, como también para realizar un correcto manejo del material, los fabricantes comenzaron a producirlos en cápsulas especiales además de la clásica presentación en frascos separados de polvo y líquido.

Por otro lado existen distintas formas de endurecimiento de los cementos. En este aspecto podemos encontrar aquellos que realizan el fraguado por reacción química al entrar en contacto ambos componentes, como el ionómero que es utilizado en este tratamiento.

El ionómero de vidrio utilizado para el TRA es del tipo II, en el mercado se encuentra con diversos nombres dependiendo de la casa comercial y se presenta en polvo y líquido.

Componentes del polvo.- vidrio de calcio - aluminio - tantalato - fluorsilicato 99.9%. Pigmentos <0.1%. Acido polietileno policarbónico.

Componentes del líquido.- Acido polietileno policarbónico 36.4%. Acido tartárico 9.0%. Agua 54.5%. Acido Benzoico <0.1%

## B. Indicaciones de uso del ionómero de vidrio.

El ionómero de vidrio como material de restauración está indicado en lesiones cariosas de una superficie; en aquellas que abarcan dos o más superficies no ofrece tanta resistencia.

En los casos de caries activa de elevada frecuencia en la dentición primaria, el ionómero de vidrio puede usarse como material de restauración temporal.

## C. Propiedades del ionómero de vidrio:

### a) Químicas.-

El líquido contiene una elevada concentración de ácido, la proporción de mezcla es de 3:1 y corresponde a una medida de polvo por una gota de líquido.

El polvo libera una alta concentración de ácido en el cemento, dando como resultado un incremento de los valores de las propiedades mecánicas sin un dramático incremento de viscosidad inicial. El componente líquido del cemento es una solución acuosa de ácido policarbónico y tartárico.

Cuando el polvo y la solución acuosa son mezclados, el ácido carbónico se disocia en  $\text{COO}^-$  (ion Carboxilato) y  $\text{H}^+$  (ion hidrogeno). El ion positivo  $\text{H}^+$  ataca la superficie del vidrio, donde son liberados primeramente los iones de  $\text{Ca}^{2+}$  junto con un número de iones de  $\text{Na}^+$  en la forma de complejos con fluoruro.

Los iones liberados reaccionan con el ácido y forman entrecruzamientos con el ácido poliacrílico con puentes de calcio formando un gel de policarboxilato de calcio donde el vidrio no reactivo es encapsulado.

El continuo ataque de los iones de hidrogeno causa una liberación posterior de iones al  $\text{Al}^{3+}$  del vidriosilicato en la forma de iones de  $\text{AlF}_2^+$  los cuales son depositados en la anterior matriz preformada bajo la forma de un gel insoluble de  $\text{Ca-Al-Gel}$  de Carboxilato.

#### b) Biocompatibilidad del ionómero de vidrio con la pulpa dental.

Existe buena biocompatibilidad del ionómero de vidrio con la pulpa dental, aunque al inicio del endurecimiento se produce una respuesta inflamatoria leve, ésta se resuelve por sí sola sin complicaciones después de 24 horas, asimismo el ionómero de vidrio no causa reacción inflamatoria gingival.

La única desventaja del ionómero de vidrio, comparado con otros materiales de restauración convencionales, es su desgaste de superficie y su menor dureza, situación que se minimiza al lado de sus ventajas y propiedades.

Un gran número de publicaciones han certificado que la biocompatibilidad de la pulpa con el ionómero de vidrio es satisfactoriamente buena.

Es ampliamente conocido que los materiales dentales no son utilizados en boca hasta realizar un previo proceso de evaluación de la reacción biológica el cual debe estar previamente documentado por estudios histológicos bajo todas las condiciones posibles y el material debe ser clasificado "seguro de utilizar", como ha sucedido en el caso de los ionómeros de vidrio.

#### c) Liberación de flúor del ionómero de vidrio.

El ionómero de vidrio cuando endurece se caracteriza por liberar flúor en pequeñas cantidades, de manera lenta y constante, lo que produce un efecto cariostático.

El polvo del cemento de ionómero de vidrio contiene ingredientes cristalizados ricos en calcio fluorurado. Después de que el polvo y líquido han sido mezclados y la reacción

ácido/base se ha iniciado, el ion flúor negativo es liberado desde el polvo junto con los iones positivos de  $Ca^{2+}$ ,  $Al^{3+}$  y  $Na^{+}$ .

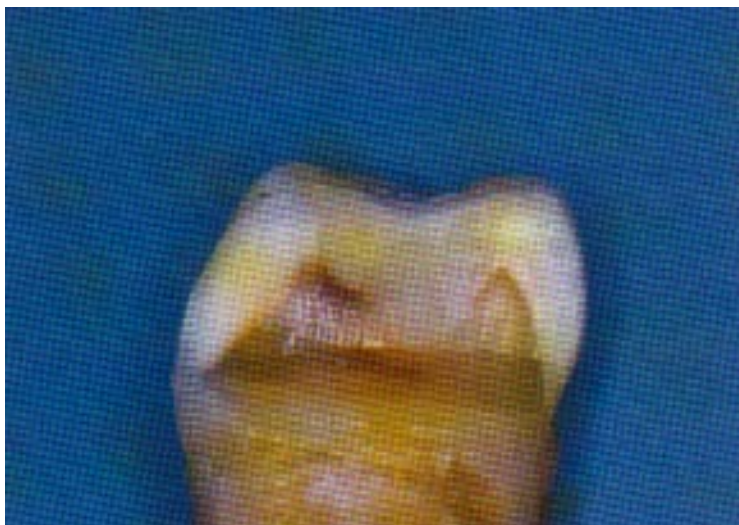Los cementos de ionómero de vidrio liberan un alto grado de flúor al inicio, debido a que la mayoría del flúor liberado es almacenado en la superficie de la restauración. El porcentaje de liberación de flúor continuo declina algunos meses después y posteriormente se estabiliza en un nivel constante. El flúor liberado procedente del interior de la restauración es solubilizado en la superficie. El uso de pastas dentales, geles y soluciones que contengan flúor pueden iniciar la refluoruración de la restauración de ionómero de vidrio.

Algunos ionómeros de vidrio liberan menos flúor que otros debido a que su grado de solubilidad es menor que otros.

Los ionómeros de vidrio liberan mayor porcentaje de flúor que los otros cementos dentales, silicatos compómeros y compuestos resinosos, por lo tanto es el material de elección en el Tratamiento Restaurativo Atraumático.

#### d) Adhesión química del ionómero de vidrio con el esmalte y dentina.

El ionómero de vidrio se une químicamente al esmalte y a la dentina, lo que proporciona un sellado adecuado en la cavidad.



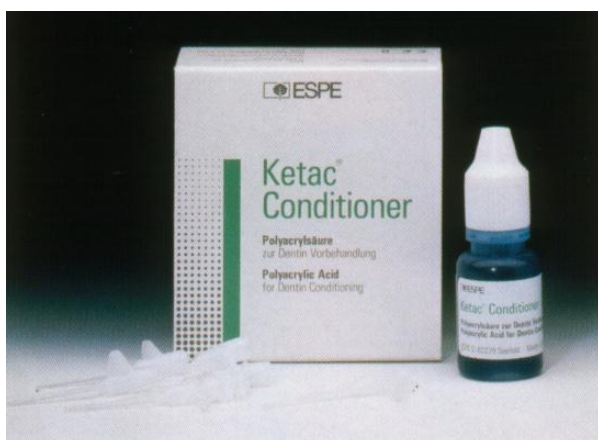Tomado del libro del Dr. Jo. E. Frencken y Christopher J. Holmgren.  
Atraumatic Restorative Treatment for dental caries.

La unión adhesiva dada por los materiales restauradores hace posible la conservación de la estructura dental, sin embargo los bordes de la restauración de ionómero de vidrio deben mostrar un grosor de película no menor de 0.5 mm para evitar la fractura de la restauración en los márgenes.

El proceso inicial de unión surge por medio de la formación de puentes de hidrógeno entre los grupos carboxílicos y la hidroxiapatita de la sustancia dura de la dentina. Además, una unión química adicional es formada con los ácidos amino y carbónico del colágeno de la dentina. Debido al alto porcentaje de hidroxiapatita en el esmalte, se asume una vez mas que las fuerzas adhesivas de esmalte son tan fuertes como las de la dentina.

Si bien es cierto que los ionómeros de vidrio se pueden aplicar directamente al esmalte y dentina en presencia de lodo dentinario, su remoción puede incrementar las fuerzas de unión adhesiva, sin embargo, para asegurar estas fuerzas de unión se debe utilizar un acondicionador de dentina.

#### e) Acondicionador de dentina.

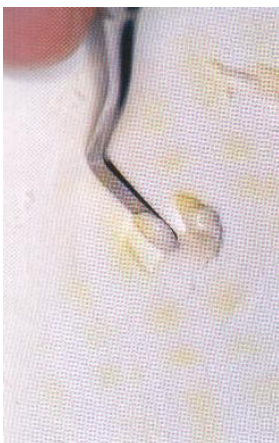

Es una solución de ácido de poliacrílico listo para ser utilizado.

#### Funciones:

- Limpia la cavidad y la prepara para la restauración con el ionómero de vidrio.
- Aumenta significativamente la adhesión del ionómero de vidrio al diente.

#### D. Manipulación del ionómero de vidrio.



Antes de manipular el ionómero de vidrio se debe leer cuidadosamente el instructivo del fabricante y se deberán seguir las recomendaciones del mismo.

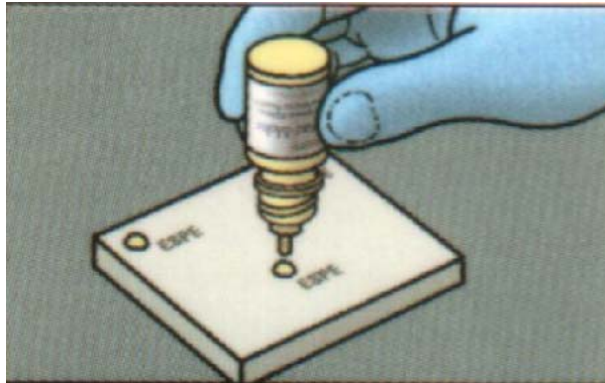
1° coloque una medida en una loseta de vidrio o en los cartones de mezclado.

Tomado del libro del Dr. Jo. E. Frencken y Christopher J. Holmgren.  
**Atraumatic Restorative Treatment for dental caries.**

La medida del polvo es crítica, es por ello que debe utilizar la cucharilla medidora para obtener buenos resultados.

Divida el polvo en dos porciones, tape el frasco inmediatamente después de su uso para evitar que absorba humedad.

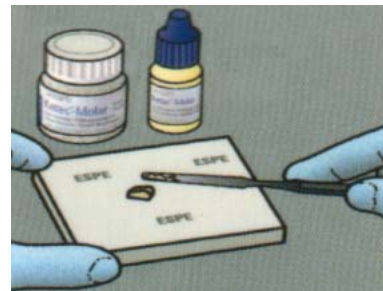2°. Mantenga en posición horizontal la botella de líquido para permitir la salida del aire por la punta.



Verticalmente deje caer una gota de líquido en la loseta.

No presione la botella para sacar el líquido.

3°. Inicie la mezcla, agregue la mitad del polvo, al líquido con una espátula metálica. Deslice el polvo hacia el líquido y mójelo cuidadosamente, evitando que se disperse por la loseta, tan pronto se humedezcan las partículas de polvo se incorpora la otra mitad a la mezcla.



El tiempo de mezclado no deberá exceder de 20 a 30 segundos, lo cual dependerá del tiempo que requiera el ionómero utilizado. La inserción de la mezcla a la cavidad deberá hacerse inmediatamente.

4°. El procedimiento de inserción deberá concluirse antes de que el material pierda su brillantez en la superficie, para así lograr una correcta adhesión al esmalte y a la dentina, si no hay brillantez el material deberá desecharse. Es muy importante no utilizar ionómero opaco en la cavidad.

#### a) Recomendaciones.

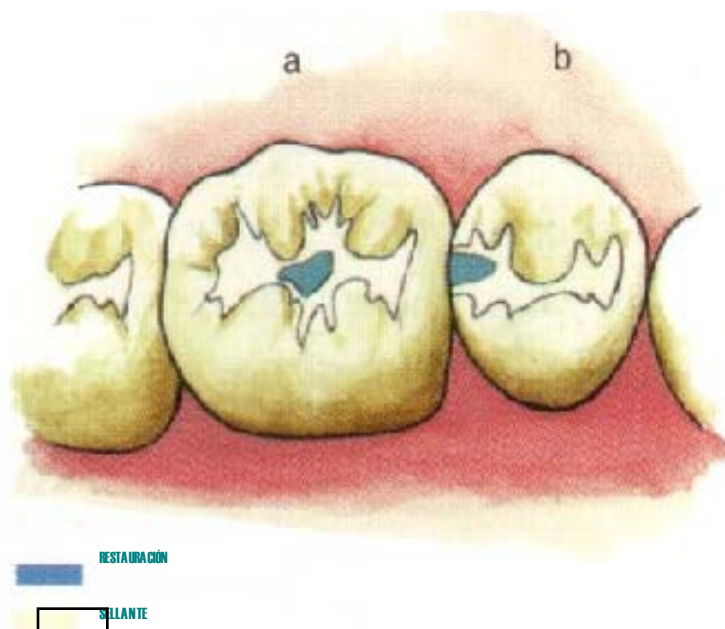
- Tape el frasco que contiene el polvo inmediatamente después de su uso para evitar que absorba humedad.
- No utilice ionómero que haya perdido brillantez en la superficie.
- Remueva todo el ionómero de los instrumentos inmediatamente después de usarlo o colóquelos en agua para facilitar su remoción.

#### E. Ionómero de vidrio como sellador de fosetas y fisuras.

Además de su uso como material para restauración, el ionómero cumple con una importante medida preventiva que es el sellado de fosetas y fisuras; este tipo de sellado ésta recomendado para control del proceso carioso y como medida preventiva en fosetas y fisuras profundas que son difíciles de mantener limpias.

El ionómero como sellador posee alta adhesión química al esmalte y libera fluoruro, lo que detiene la progresión de la lesión cariosa en la profundidad de las fosetas y fisuras.

El sellador debe colocarse únicamente en las fosetas y fisuras, teniendo cuidado de no colocarlo en las cúspides.



Tomado del libro del Dr. Jo. E. Frencken y Christopher J. Holmgren.  
Atraumatic Restorative Treatment for dental caries.

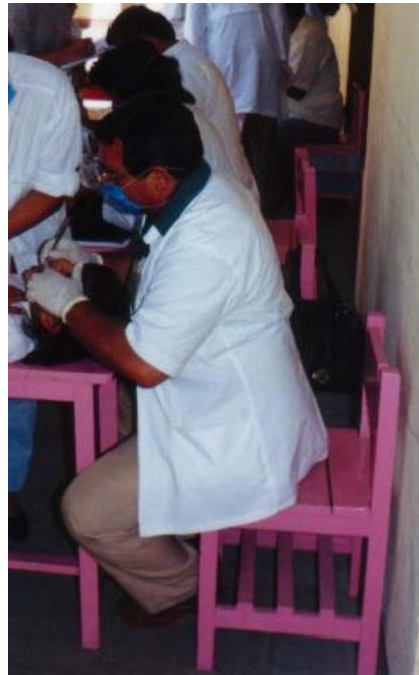### 3. Condiciones para aplicar el Tratamiento Restaurativo Atraumático.

Antes de iniciar la restauración de la lesión cariosa, deberán tomarse en consideración aspectos como:

- Tener un lugar adecuado con suficiente luz natural y una mesa donde pueda acostarse el paciente.
- Conocer las características de los ionómeros de vidrio.
- Seleccionar los instrumentos adecuados.
- Acondicionar el espacio donde se trabaje con ambiente que incluya medidas de control de infecciones.

### 4. Posturas y condiciones del operador para aplicar el TRA.

Para evitar riesgos profesionales, la postura del operador es muy importante: el cuerpo debe estar en una posición estática, con la espalda recta, con las manos y los dedos a modo de poder controlar el trabajo, en una posición en la línea media, con relación al paciente. El operador debe estar sentado en un banquillo, con los muslos paralelos al piso y los pies planos en el suelo. La cabeza y el cuello deben estar firmes y ligeramente inclinados hacia el paciente. La distancia ideal al campo operatorio es de 30 a 35 cms. Con la cabeza del paciente como centro, el rango de posiciones con las cuales el operador puede realizar sus acciones será de un semicírculo, la posición del operador dependerá del área de la boca que está tratando.



## Posiciones para operatoria




Centro atrás



Posterior derecha

## Posición del paciente.

Al igual que cualquier otro procedimiento odontológico, el TRA requiere de una posición correcta del paciente en relación con el operador. Para que un paciente esté en una posición estable, confortable y segura por periodos prolongados debe estar recostado en una superficie plana o sentado en un sillón portátil; su comodidad dependerá de que la cabeza este colocada correctamente y que a su vez permita que la saliva se deposite en la parte posterior de la boca y el campo operatorio esté sobre las rodillas del operador.



Posición del paciente



Cabeza en posición central

## 5. Procedimiento para la restauración de un órgano dentario con el TRA.

Un diagnóstico adecuado de la pieza dentaria a tratarse es de vital importancia para alcanzar el éxito a largo plazo, aquí se describirá paso a paso la técnica para los diferentes tipos de cavidades, a los que nos referiremos en este manual.

Para fines de este manual se considerarán por separado cada una de las superficies, por lo tanto se hará referencia a las cavidades de una sola superficie cuando se presenten en las fosetas y fisuras localizadas en molares y premolares, así como en las fosetas de las superficies palatinas de los incisivos superiores y linguales de los inferiores.

Cuando se haga referencia a cavidades de varias superficies, estas pueden presentarse en dos o más superficies de un órgano dentario, por ejemplo:

- en la superficie oclusal y en la superficie distal o mesial de un premolar o molar;
- en la superficie oclusal y en la superficie lingual o vestibular de un premolar o molar;
- en la superficie distal o mesial y en el borde incisal de un incisivo.

#### Identificación del proceso carioso.

Como ya se mencionó en el capítulo de caries dental, una cavidad generalmente se inicia con la fractura del esmalte, la cual es causada por la invasión microbiana al tejido dentario, esta fractura en ocasiones no es muy visible pero un cuidadoso examen con un explorador mostrará una cavidad mayor.

La dentina afectada está más blanda de lo normal y tiene un aspecto esponjoso, el color varía desde uno más pálido hasta café oscuro, sobre todo en caries de avance lento. Cabe recordar que no todo cambio de coloración en la dentina implica necesariamente un proceso carioso.

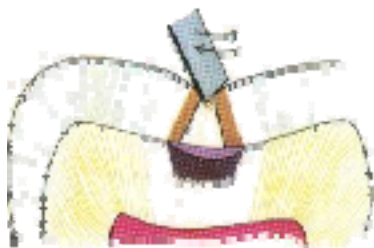#### A. Preparación de cavidades para aplicar el TRA.

El área operatoria deberá permanecer lo más seca posible, utilice rollos de algodón comerciales o elaborados al momento.

Coloque los rollos de algodón para absorber la saliva y mantener al diente seco; remueva la placa dentobacteriana con una torunda de algodón húmeda y seque inmediatamente para tener buena visibilidad del proceso carioso. Si la cavidad existente en el esmalte es pequeña, ensánchela con un cincel o hachuela, desprenda las pequeñas partículas del esmalte y remuévalas con una torunda de algodón húmeda.

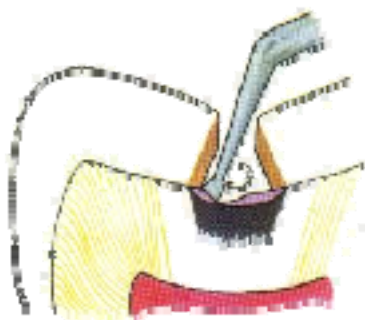
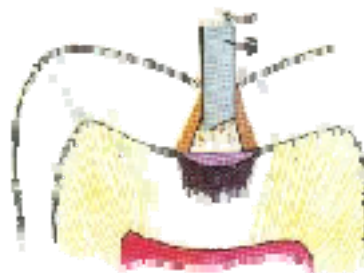La abertura debe quedar suficientemente amplia para que penetre el excavador y se pueda remover la dentina reblandecida en su totalidad, tenga especial cuidado de remover todo el tejido carioso en la unión esmalte dentina, use el excavador con movimientos circulares y horizontales alrededor de ésta unión.

Si la cavidad es demasiado profunda, no se exponga a una comunicación pulpar, es preferible dejar un mínimo de tejido carioso que será arrestado por la liberación de flúor del ionómero de vidrio. Una vez colocado el ionómero de vidrio, indique al paciente ocluir para obtener una relación de la mordida y remover el posible exceso de material.



Posición de la hachuela o cincel dental en la entrada de la cavidad.

Agrandar la apertura de la cavidad para el acceso de un excavador pequeño.

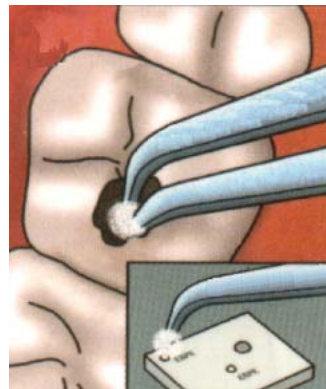


Los movimientos del excavador son circulares para la remoción de la dentina reblandecida.

## B. Limpieza de la cavidad ya reparada.

Para obtener una mejor adhesión química del material de obturación a la estructura del diente, es recomendable utilizar acondicionadores como el ácido poliacrílico al 10%; aplique una gota con una torunda de algodón sobre la cavidad y la superficie del diente por 10 segundos, una vez que haya transcurrido este tiempo limpie con torundas húmedas.

Para aplicar el acondicionador de dentina deberá leer cuidadosamente el instructivo del fabricante del ionómero, ya que puede contener información adicional sobre el uso correcto del producto.



En caso de que exista sangrado de la encía y llegue a contaminar a la cavidad, presione la herida con una torunda de algodón, limpie la cavidad con torundas húmedas y posteriormente séquela y asegúrese de contar con un campo aislado del sangrado y la saliva, y finalmente aplique el acondicionador.

## C. Aplicación del material de restauración.

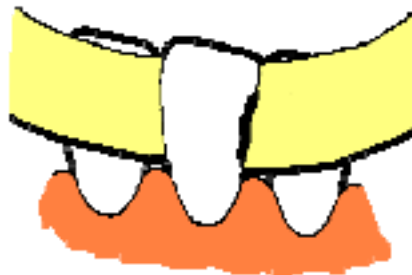En cavidades de una superficie, las áreas del esmalte que pudieran estar cariadas y que no se incluyeron en el diseño de la cavidad, se debe colocar acondicionador al igual que en la cavidad. Una vez realizado lo anterior se colocará la restauración como se describe a continuación:

- Trabaje con el campo siempre seco.
- Seque la cavidad con torundas de algodón.
- Mezcle el ionómero de vidrio.
- Deposite la mezcla en la cavidad y cuide que no queden burbujas, obture completamente la cavidad y permita que una porción de la mezcla se deposite en las fosetas y fisuras y contiguas.
- Cuando el material pierda su brillantez en la superficie, ponga el dedo sobre esta y presione firmemente, para adaptarlo perfectamente a la cavidad (30 Seg. aprox.)
- Remueva el exceso de material con un contomeador.
- Cubra el ionómero con un barniz impermeable para proteger la restauración, manteniéndolo aislado por otros 30 segundos.

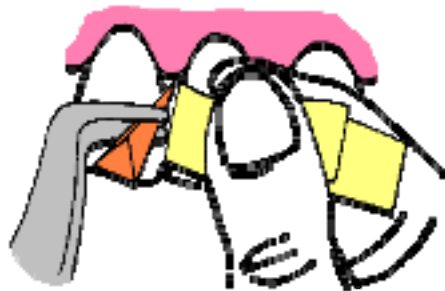- Revise que no exista un exceso de material que obstruya a la oclusión y coloque otra capa de barniz.
- Pida al paciente que se enjuague.
- Indique al paciente que no ingiera alimentos durante una hora.

Para la restauración de cavidades proximales en dientes anteriores se deben seguir los siguientes pasos:

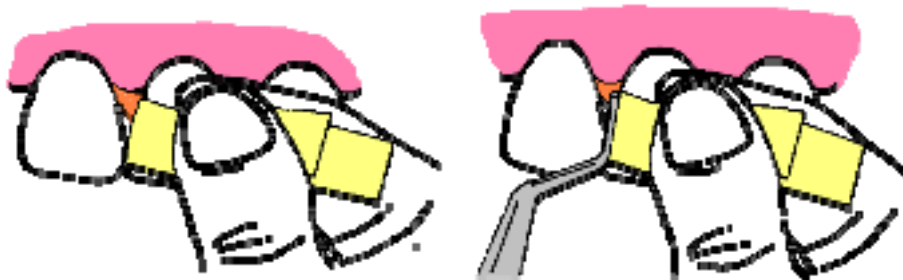- Coloque una tira de celuloide en los dientes y utilice ésta para obtener el contorno deseado.



- Inserte una cuña de madera entre el diente y la encía en el margen gingival a fin de mantener la tira de celuloide firme en la posición deseada.



- Mezcle el ionómero de vidrio de la manera descrita y deposítelo en las cavidades con un ligero sobrellenado.
- Detenga firmemente la banda de celuloide con el dedo índice apoyado sobre la superficie palatina del diente, envuelva la banda por el lado labial y presione hasta que el material endurezca.



- Retire la tira de celuloide y coloque una capa de barniz impermeable para proteger la restauración.
- Con el contorneador elimine el excedente de material, revise la oclusión y coloque una nueva capa de barniz.
- Solicite al paciente que se enjuague para eliminar restos de material.
- Indique al paciente que se abstenga de ingerir alimentos durante una hora.

## BIBLIOGRAFÍA

Jo E. Frencken, Christopher J. Holmgren. Atraumatic Restorative Treatment for dental caries. 1999. Traducción Dra. Ma. Eugenia Pinzón Tofiño.

Ernest Newbrun. Cariología. 1984.

Cedros Network. A New era for the prevention of dental caries. Cedros Network Newsletter 1992.

Centers for disease control and prevention. Recommended infection control practices for dentistry, 1993, Morbidity Mortality Weekly Report 41 1-12, 1993.

Prathip Phantumvanit, Journal of public health dentistry. Especial Issue 1996;53,3:141-145.

J. E. Frencken. Atraumatic Restorative Treatment and Glass-Ionomer Sealants in a School Oral Health Programme in Zimbabwe: Evaluation after 1 year. Careis Res 1996;30:428-433.

Prevención y control de infección en estomatología. UAM-Xochimilco. Velia A. Ramírez A., Martha González G., Estela de la Rosa G., Carlos Hernández H.

Smyth Ernesto, Taracido Margarita, Gestal Juan I. El Flúor en la prevención de la Caries Dental. Ediciones Díaz de Santos, S. A. Madrid España.

Secretaría de Salud Subsecretaría de Prevención y Control de Enfermedades. Coordinación de Vigilancia Epidemiológica. Norma Oficial Mexicana NOM-013-SSA2-1994 para la Prevención y Control de Enfermedades Bucales. Publicada en el Diario Oficial de la Federación el día 21 de Enero de 1999.

Cottone J. A. Hepatitis B virus infection in the dental profession. JADA 1988;116:241-248.

Dental Caries under Glass Ionomer Restorations, Willem E. van Amerongen, DDS, PhD 150 – 153.

Who Oral Health Country/Area Profile Programme, Who Division of Noncommunicable Diseases/Oral Health, Who Collaborating Centre, Lund University, Swede.  
[www.whocollab.odont.lu.se](http://www.whocollab.odont.lu.se)